

PENELITIAN ASLI

HISTOPATOLOGI HEPAR *Rattus norvegicus* YANG DIBERI MADU PASKA INDUKSI MINUMAN BERENERGI

Exyananda Clorinda Arabella¹, Fitria Diniyah Janah Sayekti^{1*}

¹Program Studi Teknologi Laboratorium Medis, Sekolah Tinggi Ilmu Kesehatan Nasional, Surakarta, Jawa Tengah, Indonesia

Info Artikel

Riwayat Artikel:

Tanggal Dikirim: 26 Juni 2025

Tanggal Diterima: 19 Januari 2026

Tanggal Dipublish: 19 Januari 2026

Kata kunci: Minuman Berenergi, Madu, Hepar, Mikroskopis

Penulis Korespondensi:

Fitria Diniyah Janah Sayekti

Email: fitria.diniyah@stikesnas.ac.id

Abstrak

Minuman suplemen yang beredar dimasyarakat mengandung senyawa yang dapat menimbulkan adiksi dan hepatotoksik. Honeybee atau madu adalah bahan yang secara empiris dimanfaatkan di masyarakat yang memiliki berbagai kandungan senyawa metabolit sekunder. Penelitian ini berguna untuk melihat gambaran histologi hepar tikus putih yang diberi madu dengan konsentrasi 20% setelah perlakuan minuman berenergi. Hewan uji yang digunakan dalam penelitian sebanyak 25 ekor. Hasil makroskopis memperlihatkan bahwa organ hepar berwarna merah kecoklatan, tekstur kenyal dan ukuran cukup bervariasi namun tidak ada perbedaan antara kelompok. Hasil pengamatan mikroskopis memperlihatkan perubahan sel berupa degenerasi dan nekrosis. Uji ANOVA didapatkan nilai sig yaitu 0,393 ($\geq 0,05$), yang berarti pemberian madu menunjukkan perbaikan histopatologi hepar tikus putih setelah diberi tambahan minuman berenergi.

Jurnal Analis Laboratorium Medik

e-ISSN: 2527-712X

Vol. 10 No 2 Desember, 2025 (Hal 226-232)

Homepage: <https://e-journal.sari-mutiara.ac.id/index.php/ALM>

DOI: <https://doi.org/10.51544/jalm.v10i2.6067>

How To Cite: Arabella, Exyananda Clorinda, and Fitria Diniyah Janah Sayekti. 2025. "Histopatologi Hepar *Rattus Norvegicus* Yang Diberi Madu Paska Induksi Minuman Berenergi." *Jurnal Analis Laboratorium Medik* 10 (2): 226–232. <https://doi.org/https://doi.org/10.51544/jalm.v10i2.6067>



Copyright © 2025 by the Authors, Published by Program Studi: D3 Analis Kesehatan Fakultas Pendidikan Vokasi Universitas Sari Mutiara Indonesia. This is an open access article under the CC BY-SA Licence ([Creative Commons Attribution-ShareAlike 4.0 International License](https://creativecommons.org/licenses/by-sa/4.0/)).

1. Pendahuluan

Minuman suplemen yang sering dikonsumsi dan memiliki kandungan seperti kafein, guarana, taurin, multivitamin (Vitamin B) dan makronutrien (protein, karbohidrat) dapat memberikan *extra energy*. Berdasarkan data Riset Kesehatan Dasar 2018, diketahui kebiasaan konsumsi minuman berenergi pada Penduduk dengan umur lebih dari 3 tahun dengan jumlah ≥ 1 kali per hari sebesar 2,4% pada pria, sebesar 1,1% pada wanita.⁰ Berdasarkan penelitian yang dilakukan oleh Aditya *et al.*, histologi jaringan hepar *Rattus norvegicus* wistar memperlihatkan adanya perubahan sewaktu diinduksi perlakuan minuman berenergi dengan dosis 76 mg/200 g BB/hari dengan adanya kongesti pada jaringan hepar.⁰ Hasil penelitian Putra *et al.*, menunjukkan peningkatan kadar Gamma-Glutamyl Transferase setelah diberi tambahan minuman berenergi. Dosis yang dapat menimbulkan gangguan hepar yaitu pemberian niasin 60mg/hari dan kafein 150mg/hari sebanding dengan tiga kemasan minuman berenergi perhari.⁴

Madu merupakan bahan alam yang dihasilkan oleh lebah madu. Sebesar 80% karbohidrat dan juga kandungan air sebesar 20% terdapat dalam madu. Senyawa lain yang terkandung dalam bahan tersebut yaitu zat antioksidan, protein, asam amino, enzim, vitamin dan fitokimia golongan polifenol. Menurut Fairuz *et al.*, madu bermanfaat untuk perbaikan sel hepar tikus putih secara signifikan dalam waktu 14 hari yang diinduksi etanol. Madu memiliki sifat perlindungan.⁰

2. Metode

2.1 Desain Perlakuan

Penelitian eksperimental yang digunakan dengan 25 *Rattus norvegicus* dengan pembagian lima perlakuan, diantaranya kelompok pembanding hewan coba yang hanya diberikan minuman berenergi, 3 kelompok perlakuan hewan coba yang diberikan minuman berenergi serta madu dengan konsentrasi 20% dan dosis bertingkat dan 1 kelompok hewan coba sebagai kontrol negatif.

2.2 Pengaturan dan Sampel

Penelitian dilakukan di Laboratorium Sekolah Tinggi Ilmu Kesehatan Nasional dengan menggunakan data primer dari pengamatan makroskopis dan mikroskopis jaringan hepar. Lima kelompok perlakuan diantaranya, kelompok kontrol (K0) tanpa perlakuan apapun. Dosis minuman berenergi yaitu 76 mg/200 g/hari. K1 adalah kelompok perlakuan 1 minuman berenergi. Perlakuan K2 adalah kelompok perlakuan 2 dengan tambahan madu 20% dan dosis 1,35 ml/200 g/hari. K3 adalah kelompok perlakuan 3 dengan madu 20% dan dosis 2,7 ml/200 g/hari. K4 adalah kelompok perlakuan 4 dengan madu 20% dan dosis 4,05 ml/200 g/hari.

2.3 Pengukuran dan pengumpulan data

Tikus putih dimatikan dan diambil jaringan hepar serta diamati makrometernya. Preparat hepar dibuat dengan metode blocking dan diwarnai dengan pewarna *hematoxylin eosin*. Parameter penilaian diantaranya adalah sel Normal diberi skor 1, Degenerasi diberikan skor 2, Nekrosis meliputi (Piknotik, karioreksis, kariolisis) diberikan skor 3.

2.4 Analisis data

Data primer di uji statistik normalitas *Shapiro-Wilk*. Data di uji menggunakan uji statistik parametrik ANOVA karena data berdistribusi normal.

3. Hasil

Penelitian ini dilakukan untuk mempelajari perubahan makroskopis dan mikroskopis jaringan hati tikus putih setelah diberikan perlakuan minuman berenergi serta madu dengan konsentrasi 20% dan dosis bertingkat secara peroral yaitu 1,35 ml, 2,7 ml dan

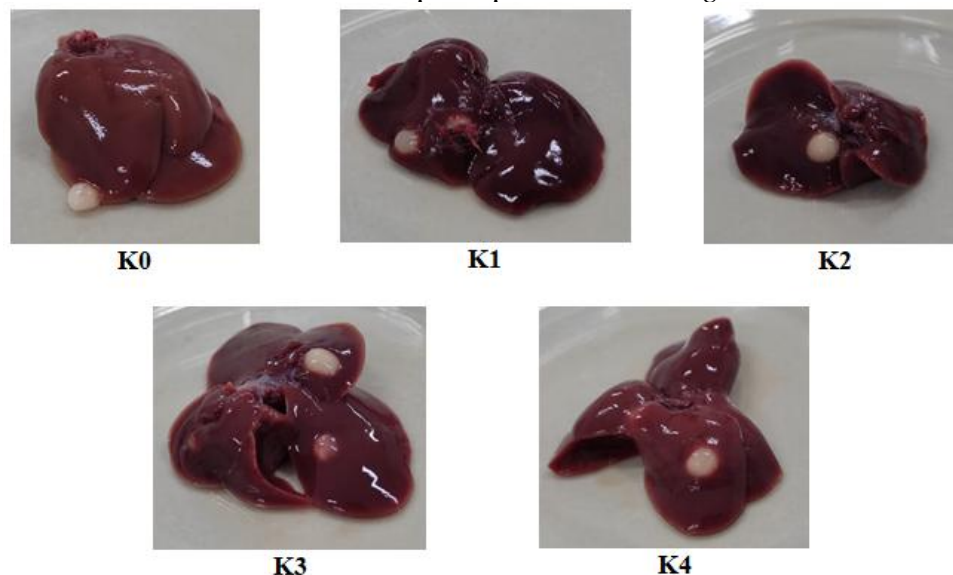
4,05 ml/200 g/hari. Data ini merupakan data primer yang diperoleh dengan cara pengamatan makroskopis dan mikroskopis pada jaringan hepar tikus putih.

Tabel 1. Analisa Makroskopis Jaringan Hati Hewan Coba

Kelompok	Warna	Pengamatan	
		Tekstur	Ukuran (cmxcm)
K Negatif (K0)	Merah kecoklatan	Kenyal	4,2 x 3,1
K Positif (K1)	Merah kehitaman	Kenyal cenderung padat	4,1 x 3,3
K2	Merah kecoklatan	Kenyal	4,0x 3,0
K3	Merah kecoklatan	Kenyal	4,2 x 3,1
K4	Merah kecoklatan	Kenyal	4,0x 3,0

Sumber : Data Primer, 2022

Tabel 1. merupakan data deskriptif hasil pengamatan makroskopis organ hepar dari 5 kelompok. Berikut Gambaran makroskopis hepar *Rattus norvegicus*.



Gambar 1. Makroskopis Hepar *Rattus norvegicus* K0 = Kelompok negatif. K1 = Kelompok k. positif yang diberi minuman berenergi 76 mg/200 g. K2, K3 dan K4 = Kelompok pemberian minuman berenergi dan dosis bertingkat 1,35 ml/200 g, 2,7 ml/200 g, 4,05 ml/200 g BB tikus putih. Sumber : Data Primer, 2022.

Pengamatan mikroskopis gambaran hepar *Rattus norvegicus* berdasarkan keberadaan pembengkakan dan kerusakan pada sel hepatosit. Berikut data yang diperoleh :

Tabel 2. Hasil Pengamatan Mikroskopis Hepar *Rattus norvegicus*

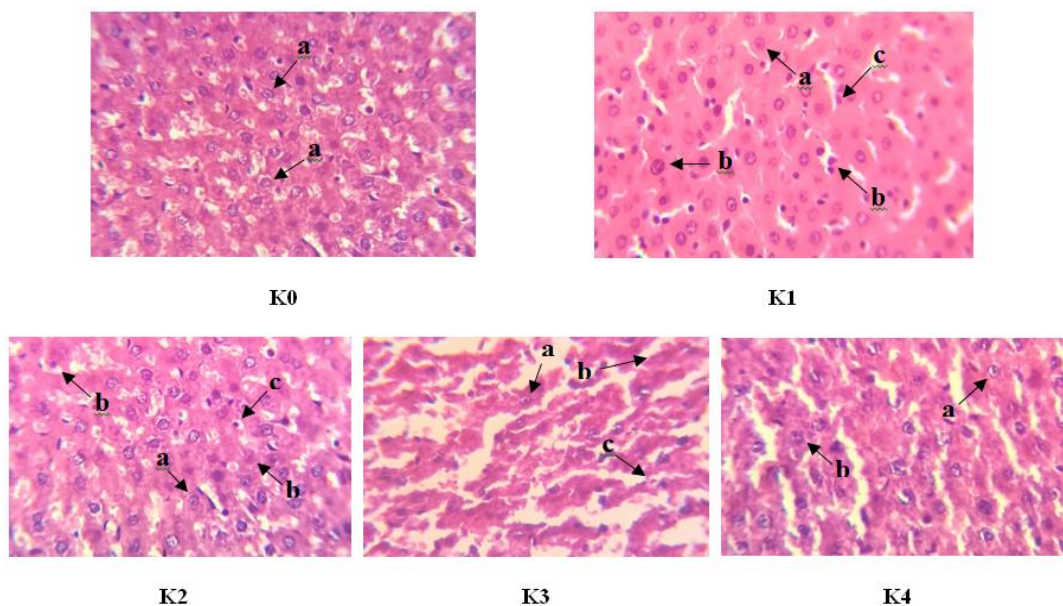
Kelompok	1	2	3	4	5
K Negatif (K0)	1	1	1	1	1
K Positif (K1)	3	2	2	3	3
K2	2	3	2	2	2
K3	2	1	2	2	3
K4	2	1	1	2	1

Keterangan : 1 = Normal, 2 = Degenerasi, 3 = Nekrosis.

Sumber : Data Primer, 2022

Pemeriksaan histopatologi sangat penting dalam kaitannya dengan diagnosis penyakit karena salah satu pertimbangan dalam diagnosis adalah melalui pengamatan jaringan

yang diduga mengalami gangguan¹⁸. Analisa secara mikroskopis organ hepar yang sudah diberikan madu paska induksi minuman berenergi dinilai adanya kerusakan jaringan yaitu adanya degenerasi dan nekrosis. Pengamatan dari lima bagian pada setiap perlakuan dengan beberapa bidang pandang pada setiap preparatnya. Setelah dilakukan pengamatan mikroskopis memperlihatkan perubahan berupa degenerasi dan nekrosis. Terdapat 2 jenis perubahan sel yang reversible antara lain degenerasi parenkimatososa dan degenerasi hidropis, sedangkan pada kerusakan sel yang irreversible atau sering disebut nekrosis yaitu antara lain 3 jenis yaitu kariolisis, karioreksis dan juga piknosis. Masuknya senyawa aktif yang sangat beracun ke dalam sel menyebabkan perubahan signifikan pada lingkungan sel, yang pada akhirnya menyebabkan berkurangnya integritas dinding sel.¹⁷



Gambar 2. Histologi Hepar *Rattus norvegicus* Pewarnaan HE dengan Perbesaran 400x. K0 = Kelompok negatif. K1 = Kelompok k. positif yang diberi minuman berenergi 76 mg/200 g. K2, K3 dan K4 = Kelompok pemberian minuman berenergi dan dosis bertingkat 1,35 ml/200 g, 2,7 ml/ 200 g, 4,05 ml/200 g BB tikus putih
Keterangan : a = hepatosit normal, b = degenerasi, c = nekrosis. Sumber : Data Primer, 2022.

Berdasarkan Gambar 2. pada kontrol dapat dilihat bahwa morfologi sel memiliki struktur polygonal, dengan bagian sitoplasma yang nampak berwarna kemerahan . Pada struktur sel berbatas tegas. Analisa histologi kelompok perlakuan yang diberi minuman energi serta madu dengan konsentrasi 20% dan dosis 4,05 ml/200 g BB tikus putih (K4) dapat diketahui bahwa sel nya mengalami perubahan yang ringan. Perubahan sel berupa adanya degenerasi parenkimatososa yang ditandai dengan ciri histologi sel membengkak dan pada bagian sitoplasmanya terdapat granula. Pada K1 menunjukkan perubahan sel atau kerusakan yang cukup banyak. Kerusakan tersebut meliputi degenerasi parenkimatososa, degenerasi hidropis hingga terjadinya nekrosis sel. Pada kelompok perlakuan pemberian minuman berenergi 76 mg/200 g BB/hari serta madu dengan konsentrasi 20% dan dosis 1,35 ml dan 2,7 ml/200 g BB tikus putih (K2 dan K3) menunjukkan tingkat kerusakan yang tergolong ringan. Kerusakan sel berupa adanya degenerasi parenkimatososa, degenerasi hidropis dan hanya beberapa preparat dijumpai adanya nekrosis.

Data hasil yang telah didapatkan selanjutnya dilakukan uji normalitas distribusinya menggunakan SPSS dengan metode uji *Shapiro-Wilk*. Berdasarkan uji normalitas distribusi data dapat dilihat pada tabel 3.

Tabel 3. Hasil Uji Normalitas (Shapiro-Wilk)

Kelompok	Shapiro-Wilk
	<i>P</i>
K2	0,001
K3	0,205
K4	0,046

Sumber : Data Primer, 2022

Analisa uji *Shapiro-Wilk* didapatkan hasil $p \geq 0,05$ sehingga data berdistribusi normal, sehingga diteruskan uji hipotesis yaitu uji ANOVA.

Tabel 4. Analisis Uji Descriptives

Keterangan	Descriptives
	<i>Mean</i>
K2	2.67
K3	3.45
K4	2.60
Total	3.00

Sumber : Data Primer, 2022

Uji *Descriptives* digunakan untuk melihat perbedaan rata-rata. Rata-rata kelompok perlakuan kedua 2,67 kelompok perlakuan ketiga 3,45 dan pada kelompok perlakuan keempat 2,60, sehingga dapat disimpulkan bahwa rata-rata *descriptives* sebesar 3,00.

Tabel 5. Analisis Uji ANOVA

ANOVA	
Keterangan	Sig
<i>Beetwen groups</i>	0,393

Sumber : Data Primer, 2022

Hasil dari nilai sig uji ANOVA 0,393 ($\geq 0,05$) sehingga dapat diketahui bahwa data tersebut sama atau tidak didapatkan perbedaan yang bermakna.

4. Pembahasan

Induksi minuman energi diberikan selama kurun waktu 28 hari dan penambahan madu konsentrasi 20% dengan dosis bertingkat yaitu 1,35 ml, 2,7 ml, 4,05 ml/200 g BB diberikan selama 14 hari secara peroral. *Rattus norvegicus* diterminasi dengan cara dislokasi leher untuk memastikan mortalitasnya dan selanjutnya dilakukan proses pembedahan organ hepar untuk analisa lebih lanjut. Jaringan hati (hepar) dibedah dan dilakukan pembuatan preparat histopatologis kemudian diamati dengan pembesaran 400x menggunakan mikroskop. Berdasarkan beberapa lapang pandang di setiap preparat. Pada kelompok induksi minuman berenergi didapatkan adanya kerusakan berupa degenerasi dan nekrosis, sedangkan pada preparat hepar tanpa perlakuan (kelompok kontrol negatif) tidak memperlihatkan adanya kerusakan.

Pembengkakan (degenerasi) adalah tahapan awal adanya perubahan bentuk sel yang diakibatkan oleh adanya ketidakseimbangan ion, ATP dan volume sel sehingga dapat menyebabkan perubahan hidrasi sel.⁶ Nekrosis sela tau kematian sel yang sifatnya ireversibel dapat terjadi langsung atau tidak langsung. Nekrosis dapat terjadi jikalau kondisi pada membrane sel tidak seimbang yang berakibat adanya kematian sel karena kegagalan pompa natrium.⁷ Nekrosis adalah mortalitas sel yang bisa diakibatkan oleh beberapa hal. Nukleus dan nukleolus yang mengalami mortalitas akan nampak lebih kecil secara ukuran, bagian kromatin dan serabut retikuler nampak mengalami

perubahan menjadi suatu struktur yang berlipat. Nucleus akan nampak menjadi padat dan struktur inti sel akan mengalami lisis.⁸

Minuman suplemen dapat meningkatkan energi, mencegah rasa capek serta meningkatkan ketahanan fisik. Minuman tersebut juga dapat memperbaiki kondisi perasaan serta kemampuan berfikir dengan cara merangsang sistem metabolik dan sistem saraf pusat. Kinerja minuman tersebut dapat mulai terlihat dalam rentang waktu satu jam setelah penggunaan dan dapat bertahan hingga 1,5 jam.⁹ Madu adalah senyawa alami yang memiliki banyak kegunaan serta manfaat diantaranya mengandung enzim diastase aktif.¹⁰ Setiap tetesan yang ada pada madu memiliki aktivitas antiradikal bebas yang berbeda-beda.¹¹

Gambaran histologi pada K1, K2 dan K3 ditemukan adanya nekrosis pada kelompok tersebut, sedangkan pada kelompok kontrol negatif dan minuman berenergi 76 mg/200 g BB/hari serta madu dengan konsentrasi 20% dan dosis 4,05 ml/200 g/hari (K4) ditemukan sel hepatosit yang normal dan beberapa dijumpai adanya degenerasi. Hasil tersebut dapat diamati bahwa pemberian minuman energi serta madu dengan konsentrasi 20% dan dosis bertingkat dapat memberikan perubahan pada sel hepar. Tetapi sifat reversible dapat memungkinkan terjadi apabila pemberian tersebut dihentikan. Nekrosis merupakan tahapan lanjutan dari degenerasi. Piknotik dapat diketahui dengan gambaran inti sel menyusut. Pada karioreksis dapat diketahui dengan bentuk perubahan antara lain berupa nucleus yang rusak. Perubahan pada inti dengan ciri inti sel mengalami lisis disebut sebagai peristiwa kariolisis.¹²

Setiap perubahan atau kerusakan sel akan senantiasa diimbangi dengan perbaikan dan atau proliferasi sel baru.ada beberapa sel yang.¹³ Menurut Amalina, kerusakan hepar karena adanya senyawa racun dapat disebabkan oleh parameter diantaranya jenis zat, dosis, lama pajanan, konsentrasi senyawa. Semakin tinggi konsentrasi suatu senyawa yang diberikan maka respon toksik yang ditimbulkan semakin besar. Kerusakan hepar dapat terjadi segera atau setelah beberapa bulan.¹⁴

Menurut Prasetiawan *et al.*, ditemukan hepatosit normal dan hepatosit yang mengalami perubahan akibat terpapar suatu senyawa yang berbahaya meskipun senyawa alami.¹⁵ Struktur hepar akan mengalami perubahan apabila terpapar oleh zat kimia karena perubahan struktur biokimiawi mengganggu fungsi.¹⁶

5. Kesimpulan

Hasil uji ANOVA yaitu 0,393 ($\geq 0,05$) yang bermakna pemberian minuman berenergi pada *Rattus norvegicus* sebesar 76 mg/200 g BB tikus putih dengan waktu 28 hari dapat menyebabkan perubahan histopatologi hepar berupa degenerasi dan nekrosis sel hepar dan pemberian madu dengan konsentrasi 20% dan dosis bertingkat selama 14 hari dapat menyebabkan perubahan komponen histopatologi hepar *Rattus norvegicus* setelah induksi minuman berenergi selama 28 hari. Semakin banyak madu yang diberikan, maka kerusakan hepar yang terjadi jg semakin kecil.

6. Ucapan Terimakasih

Terima kasih kepada pimpinan, dosen, laboran dan rekan-rekan di STIKES Nasional yang telah memberikan dukungan, bimbingan, saran serta motivasi untuk melakukan penelitian.

Kontribusi Penulis

Penulis 1: mengkonseptualisasikan dan merancang penelitian, mengumpulkan data

Penulis 2: merancang metodologi, meninjau studi empiris, analisa data, review

7. Referensi

1. Pasma, A. F. N. 2016. Pengaruh Minuman Berenergi Terhadap Terjadinya Penyakit Ginjal Kronis Pada Hewan Coba Tikus Putih (*Rattus norvegicus*) Dengan Marker Imunohistokimia α -Smooth Muscle Actin. *Skripsi*. Fakultas Farmasi Universitas Airlangga Departemen Farmasi Klinis Surabaya.
2. Riset Kesehatan Dasar. 2018. *Badan Penelitian dan Pengembangan Kesehatan. Jakarta Pusat*. Hlm. 310.
3. Aditya M. F., Kasiyati, Sri I., Silvana T., & Sunarno. 2021. Efek Minuman Berenergi Terhadap Histopatologi Hepar Tikus Wistar (*Rattus norvegicus*). *Jurnal Bina Wakya*. Vol.15, No.7, 4849-4860.
4. Putra N. A. R. S. N., Erma S., Jauhar F. 2017. Pengaruh Pemberian Niasin dan Kafein dalam Model Minuman Berenergi Terhadap Fisiologi Hati Tikus Wistar Jantan. *Jurnal Pustaka Kesehatan*. Vol. 3, No. 2, hlm. 517-524.
5. Fairuz Q., Armaidi D., Irga M. 2013. Efek Protektif Madu Hutan Terhadap Kerusakan Hepar Tikus Putih (*Rattus norvegicus*) yang Diinduksi Etanol. *Jambi Medical Journal*. Vol. 1, No. 1, 1-14.
6. Chandrasoma, P. dan Taylor, C. R. 2005. *Ringkasan Patologi Anatomi*. Jakarta :EGC.
7. Firdauzi Ayu R. 2018. Pengaruh Serbuk Cacing Tanah (*Pheretina javanica K.*) Kering Terhadap Faal Hati, Morfologi Hati, Serta Gambaran Histopatologi Hati Tikus Putih (*Rattus norvegicus B.*). *Skripsi*. FKIP Universitas Jember.
8. Kasno, P. A. 2008 *Patologi Hati dan Saluran Empedu Ekstra Heparik*. Semarang : Balai Penerbit Universitas Diponegoro.
9. Duchan E, Neil D. Patel, Cynthia F. 2010. *Energy Drinks: A Review of Use and Safety DOI: 10.3810/psm*. 2010. 06. 1796.
10. Apriari, P. 2002. *Sekelumit Informasi dan Manfaat Madu, Bee Pollen, Royal Jelly*. Jakarta : Pusat Perlebahan Apriari Pramuka.
11. Bogdanov, S. Jurendic, T., Sieber, R., Gallmann, P. 2008. *Honey for Nutrition and Health: a Review. After: American Journal of the College of Nutrition*, 27: 677-689.
12. Suyanto. 2016. *Modul Bahan Ajar : Patologi*. Kemenkes RI, 55.
13. Kumar, V., Cotran, R. S., & Robbins, S. L. (2007). *Buku Ajar Patologi Robbins Edisi 7 Vol 1*. Jakarta: EGC.
14. Amalina, N. 2009. Uji Toksisitas Akut Ekstrak Valerian (*Valeriana officinalis*) Terhadap Hepar Mencit *Balb/C*. Karya Tulis Ilmiah. Semarang : Fakultas Kedokteran Universitas Diponegoro.
15. Prasetiawan Eka, . 2012. Gambaran Histologis Hepar Mencit (*Mus musculus L.*) Strain Ddw Setelah Pemberian Ekstrak N-heksan Buah Andaliman (*Zanthoxylum Acanthopoidum Dc.*) Selama Masa PRA Implantasi Dan Pasca Implantasi. *Saintia Biologi*. Vol. 1, No. 1, 40-45.
16. Robbins, S. L. dan Kumar, V. 1992. *Buku Ajar Patologi 1*. Surabaya : Penerbit Buku Kedokteran EGC. Hlm. 14-17.
17. Sofyanita, E.N., Syanubari, S.P., Afriansya. 2024. Pengaruh Pemberian Seduhan Kopi Robusta (*Coffea Canephora*) Terhadap Jumlah Sel Beta Pankreas (Studi Eksperimen Pada Tikus Putih (*Rattus Norvegicus*) Yang Diinduksi Streptozotocin). *Jurnal Sari Mutiara Vol. 9 (No.1)*, 7-13.
18. Octary, N. Sari, S. Aristoteles. 2022. Liver Tissue Examination Of Mice Using 10% BNF Fixation For 6 Hours And 16 Hours. *Jurnal Sari Mutiara Vol.7 (No.2)*, 104-109.